

Dirección completa de la noticia:

<http://www.elbauradiologico.com/2015/02/quistes-perineurales-quistes-de-tarlov.html>

MIÉRCOLES, 4 DE FEBRERO DE 2015

QUISTES PERINEURALES (QUISTES DE TARLOV). (Perineural Cysts. Tarlov's Cysts. MRI Findings) by Luis Mazas Artasona. Febrero 2015.

Los quistes perineurales o perirradiculares fueron descritos por Isadore **Tarlov**(1905-1970), neurocirujano que dedicó sus investigaciones al estudio de los nervios espinales. De él tomaron el nombre con el que se les conoce. Se pueden detectar en cualquiera de las raíces de la columna pero son más frecuentes en la región sacrocoxígea, donde alcanzan su mayor tamaño. Suelen ser un hallazgo incidental en exploraciones de TC y TRM (IRM) de la columna lumbosacra.

Para comprender su génesis, bueno será repasar la anatomía de las raíces y nervios espinales. En la región lumbosacra, las raíces de la cola de caballo emergen por los agujeros de conjunción rodeadas por un manguito membranoso formado por la duramadre y la aracnoides que también recubren la superficie ósea del canal espinal y de la cavidad craneal. Una vez franqueados los agujeros de conjunción, la duramadre se fusiona con el epineuro y la aracnoides con el perineuro. De esta forma la porción proximal de las raíces queda envuelta por una vaina cilíndrica que se comunica con el espacio subaracnoideo espinal y permanece rellena de líquido cefalorraquídeo. Es en el tramo de las vainas radicales donde se localizan la mayoría de los quistes de Tarlov (Figura 1).

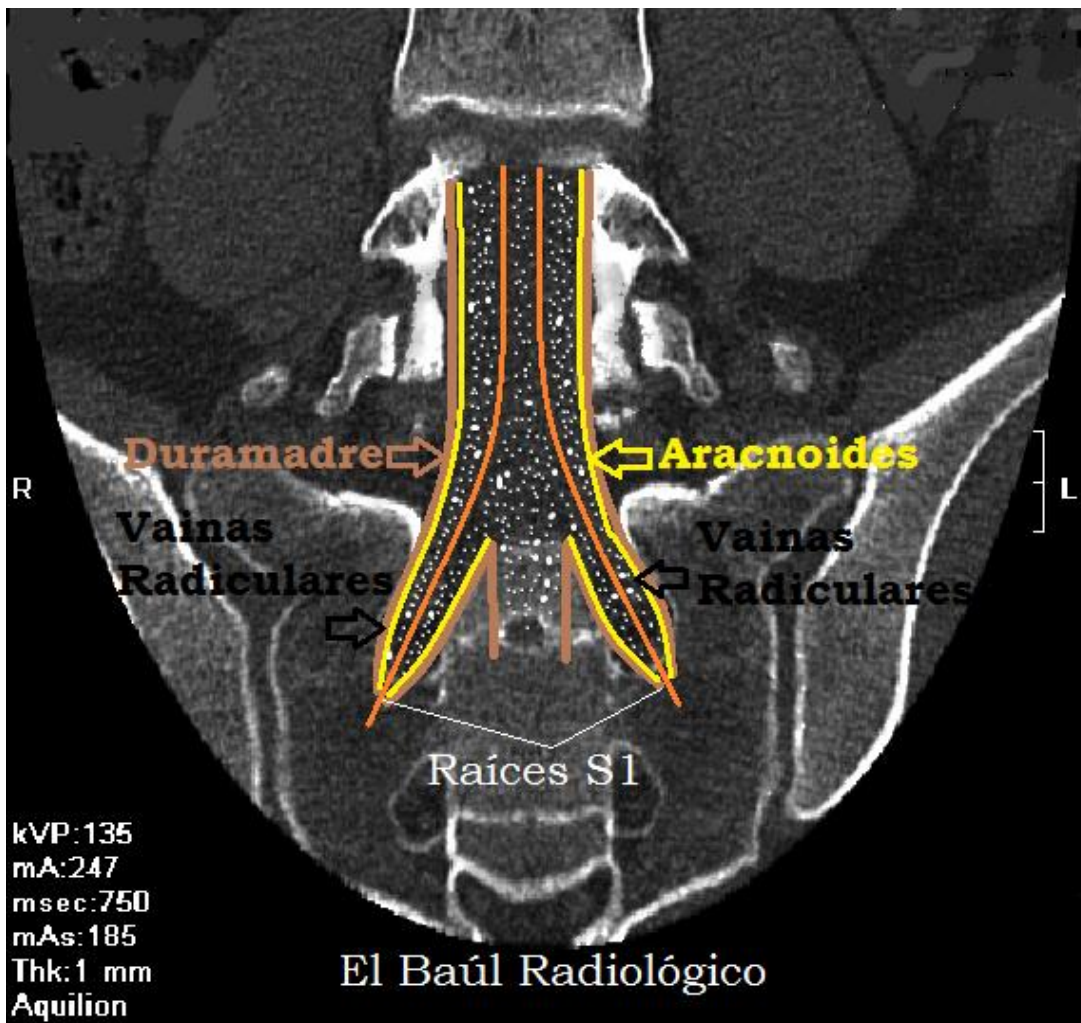


FIGURA 1) Esquema figurado en el que se representan dos raíces de la cauda equina emergiendo por los respectivos agujeros de conjunción. Ambas aparecen rodeadas por una prolongación sacular de la duramadre y la aracnoides: las vainas radicales.

Key Words: Perineural Cysts. Tarlov's Cysts. Periradicular Sacral Cysts.

Los quistes de Tarlow más típicos se forman por una dilatación focal de la vaina perirradicular que comunica el quiste con el espacio subaracnoideo espinal (Figura 2)(1). En los cortes axiales de de IRM T2 se puede apreciar la raíz en el centro de la vaina y del quiste. No son muy grandes de tamaño y se localizan en cualquiera de las raíces espinales pero especialmente en las sacrocoxígeas.

Hay otro tipo de quistes perineurales que se desarrollan en la pared de la vaina radicular y crecen como un divertículo (Figura 2)(2). Mantienen comunicación con el espacio subaracnoideo de la raíz, por lo que están llenos de líquido cefalorraquídeo. Éstos son los más problemáticos porque el líquido que penetra en su interior no se evacua con la misma facilidad a través del estrecho cuello que facilita la comunicación con el saco dural. Por ese motivo se van dilatando, lenta pero progresivamente, produciendo un agrandamiento de tamaño del agujero de conjunción que conserva su contorno escleroso. En su crecimiento pueden provocar compresión sobre las raíces nerviosas y producir dolor intenso,

indistinguible del provocado por las hernias discales. Se ha pensado tradicionalmente que los quistes de Tarlov no producían molestias, sin embargo eso no es así. Posiblemente los perirradiculares no dan síntomas clínicos porque son de pequeño tamaño pero los pseudodiverticulares, que agrandan los agujeros, sí que producen un síndrome clínico muy variado que requiere tratamiento médico.

El tratamiento depende de cada caso particular. Se han realizado inyección de farmacos antiinflamatorios en el interior del quiste, drenaje percútaneo de los de gran tamaño e incluso extirpación quirúrgica de los más voluminosos, pero los resultados no son siempre satisfactorios. Hay que tener en cuenta que el hallazgo de quistes de Tarlov siempre se produce en personas de mediana edad o mayores, en las que coexisten lesiones degenerativas en la columna cuya sintomatología puede confundirse. La pregunta es inevitable ¿Qué produce dolor, la artrosis de las articulaciones o el quiste?. Es muy difícil demostrarlo. Por eso hay que ser muy precisos en el momento de redactar un informe. Todos los quistes de Tarlov no producen molestias y posiblemente sólo los muy grandes debieran de tratarse de manera agresiva, no vaya a ser peor el remedio que la enfermedad.

A continuación presentamos una serie de casos de personas mayores con quistes de Tarlov en la región sacra, cuya existencia no parecía tener relación con la sintomatología clínica que padecían.

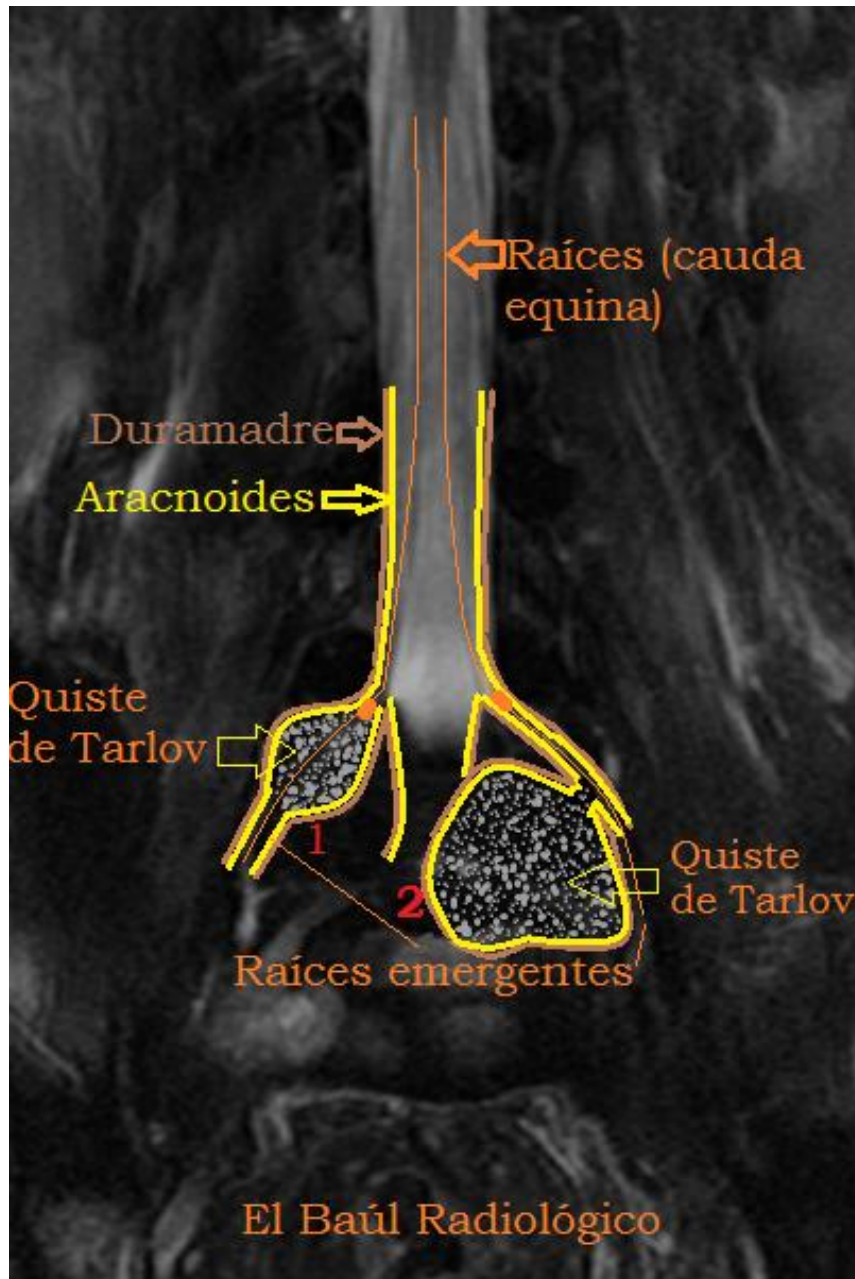


FIGURA 1) Esquema figurado en el que se intenta representar los dos tipos de quistes perineurales más característicos: Dilatación sacular focal de la vaina radicular (1) y dilatación pseudodiverticular (2)

CASO 1-A)

Mujer de 76 años, con lumbalgia sin irradiación. Es la primera exploración de la columna que se realiza.

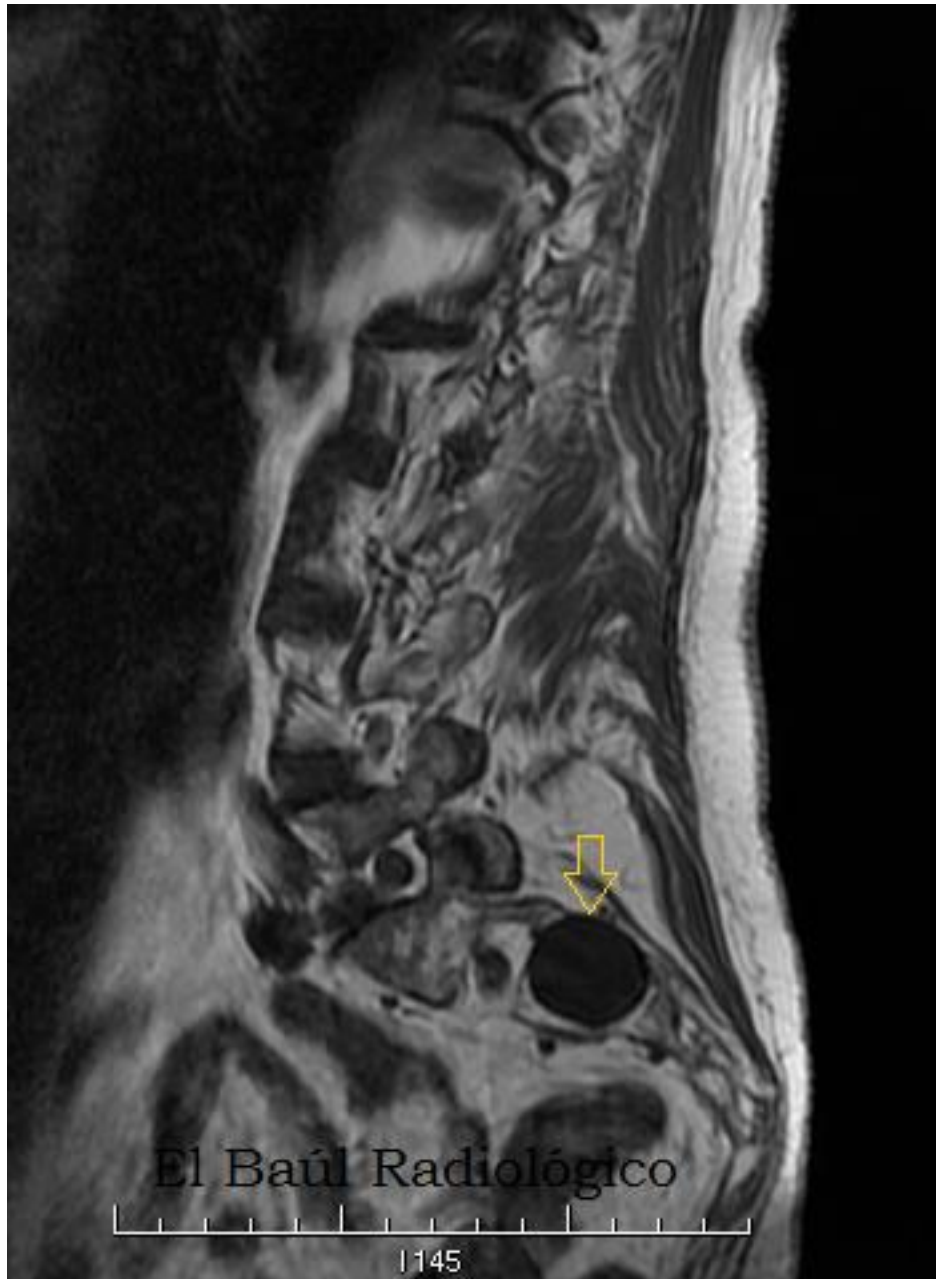

FIGURA 1-B) Imagen FSE-T1. Dilatación quística que agranda el agujero de conjunción derecho S2-S3. Quiste de Tarlov perirradicular S2-Dcha.

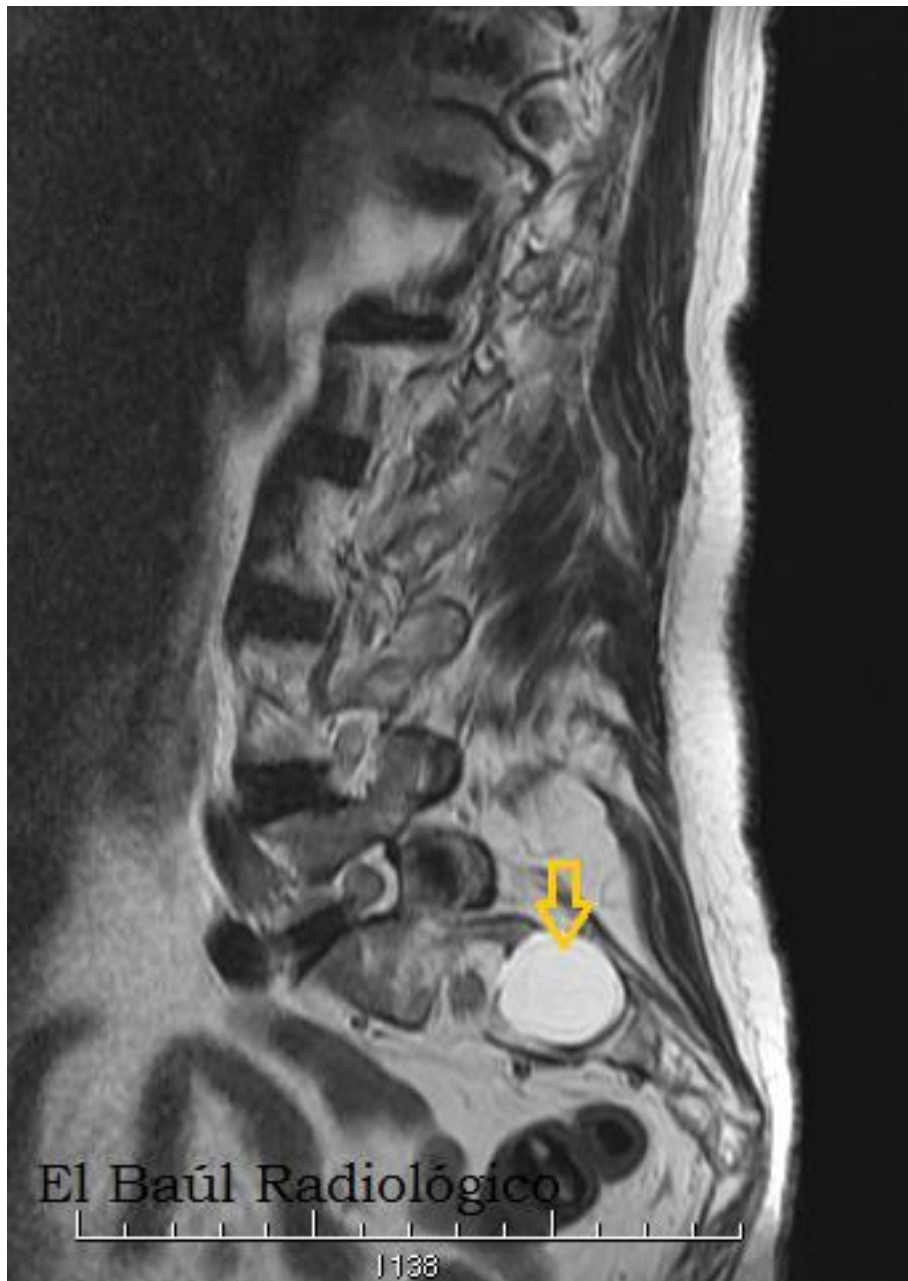


FIGURA 1-C) Imagen FSE-T2. Hiperseñal del quiste.

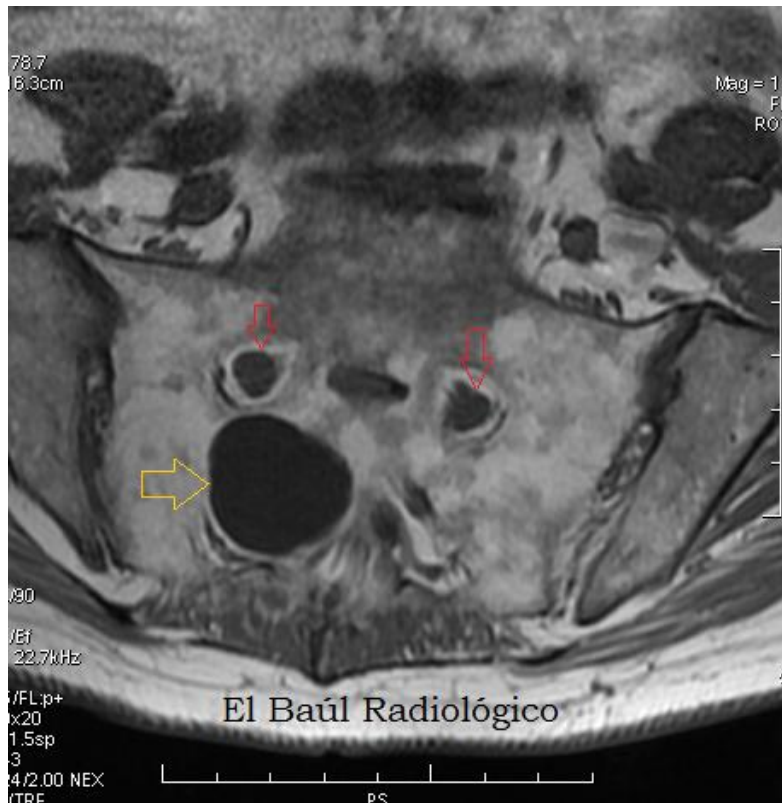


FIGURA 1-D) Imagen FSE-T1. En la imagen axial se aprecia el agrandamiento que produce el quiste en el agujero de conjunción (flecha amarilla). Las flechas rojas señalan los agujeros S1-S2 normales, con las vainas radicales de S1, en el centro.

CASO 2)

Mujer de 81 años. Lumbalgia de varios años atribuida a los fenómenos degenerativos artrósicos tan importantes que padecía y al aplastamiento de L3. No se le prestó importancia al pequeño quiste radicular intrasacro.

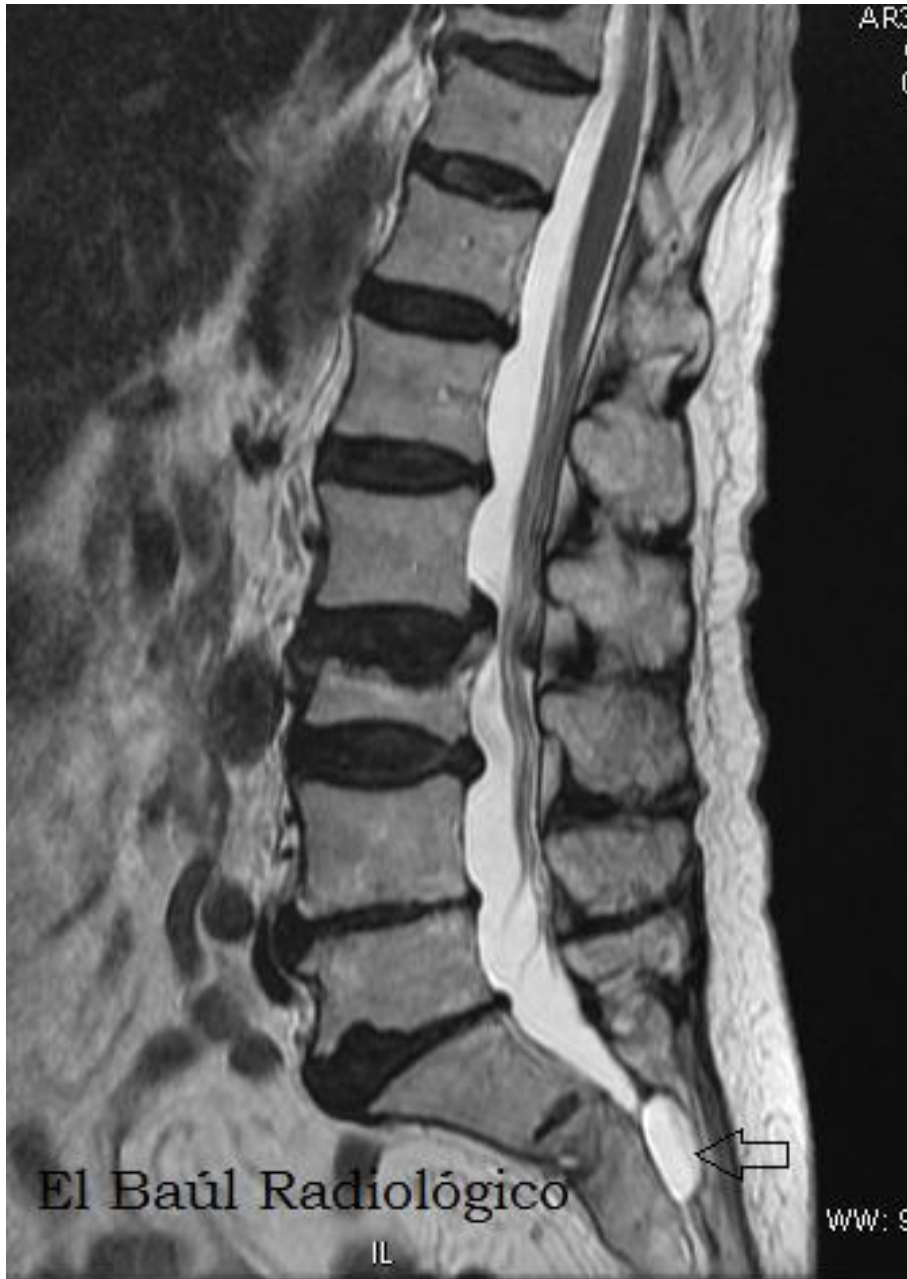

FIGURA 2-A) Imagen FRFSE-T2. Pequeño quiste de Tarlov, intrasacro.

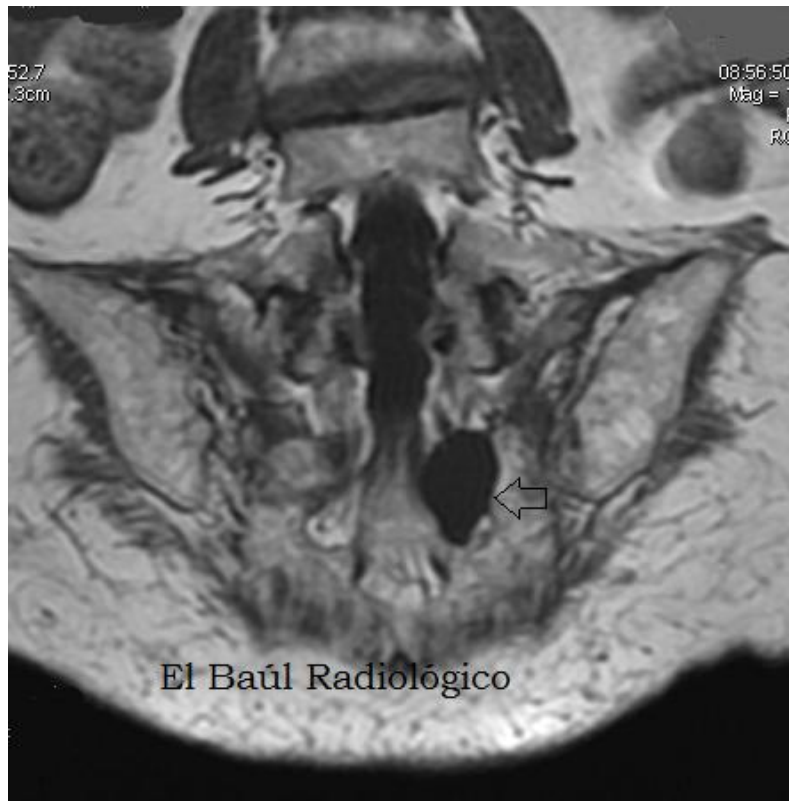


FIGURA 2-B) Imagen FSE-T2. Pequeño quiste radicular izquierdo. (Flecha)

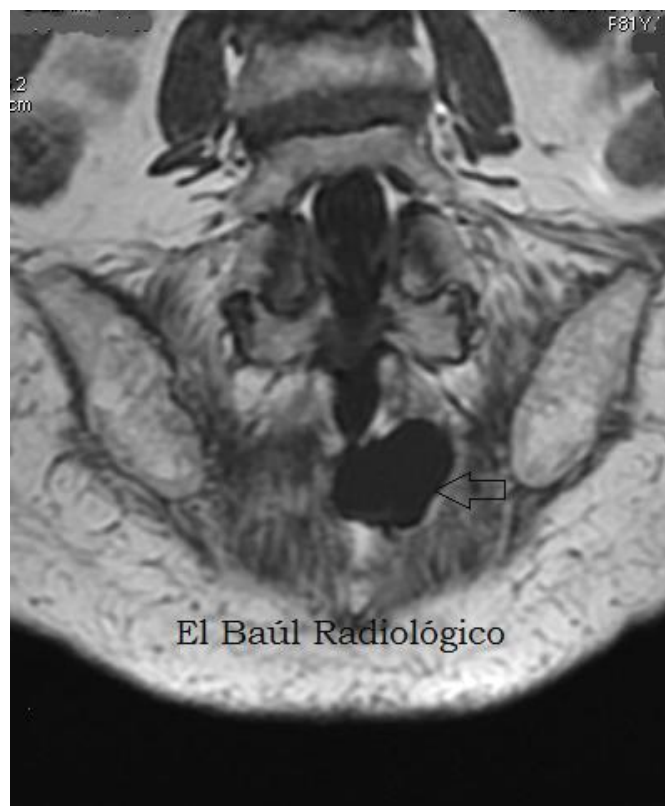

FIGURA 2-C) El quiste parece corresponder a una dilatación pseudodiverticular, por su aspecto polilobulado.

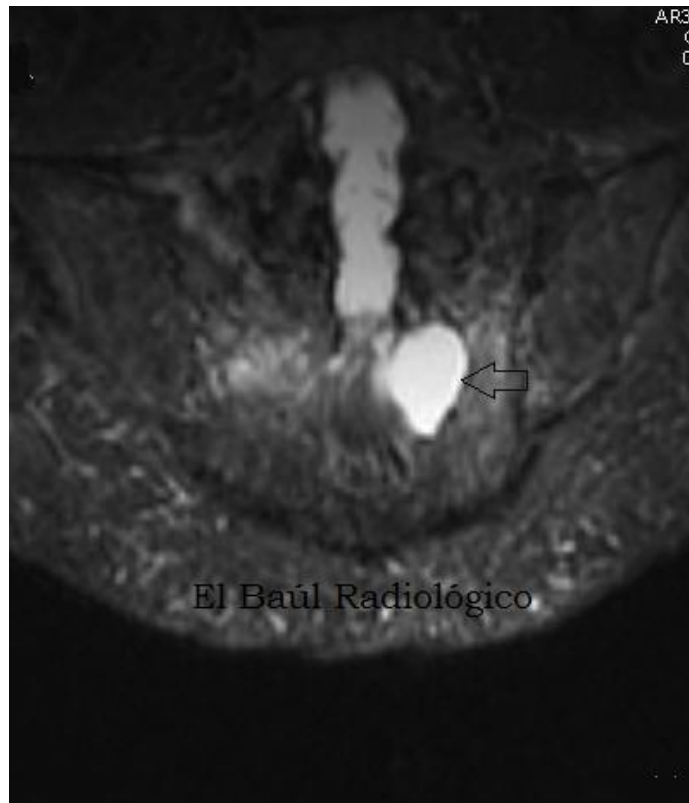


FIGURA 2-D) Imagen STIR-T2. Hiperseñal del quiste.

CASO 3)

Varón de 71 años. Lumbalgia.

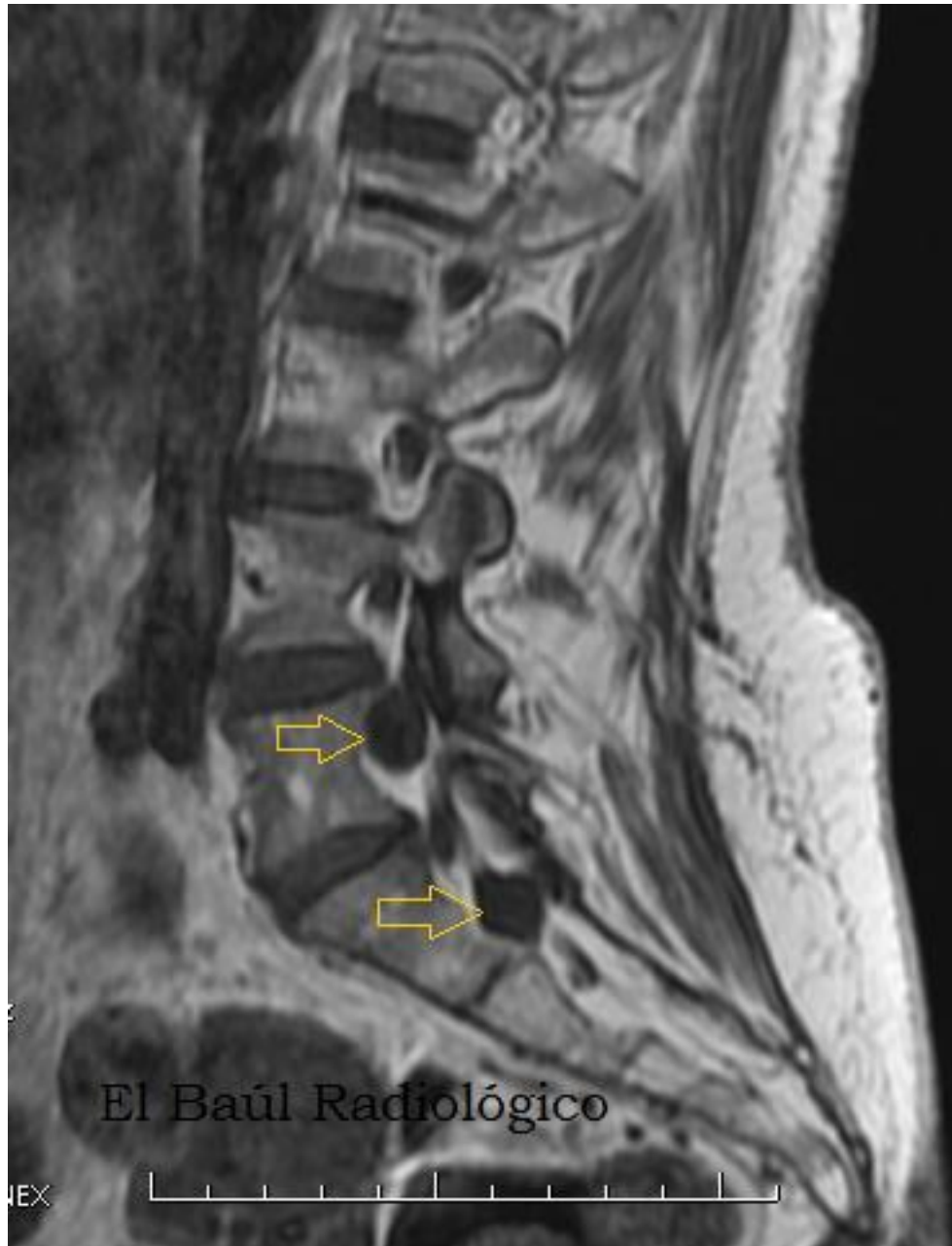

FIGURA 3-A) Imagen FSE-T1. Pequeños quistes de Tarlov, perirradiculares izquierdos, en L5-S1 y S1-S2.

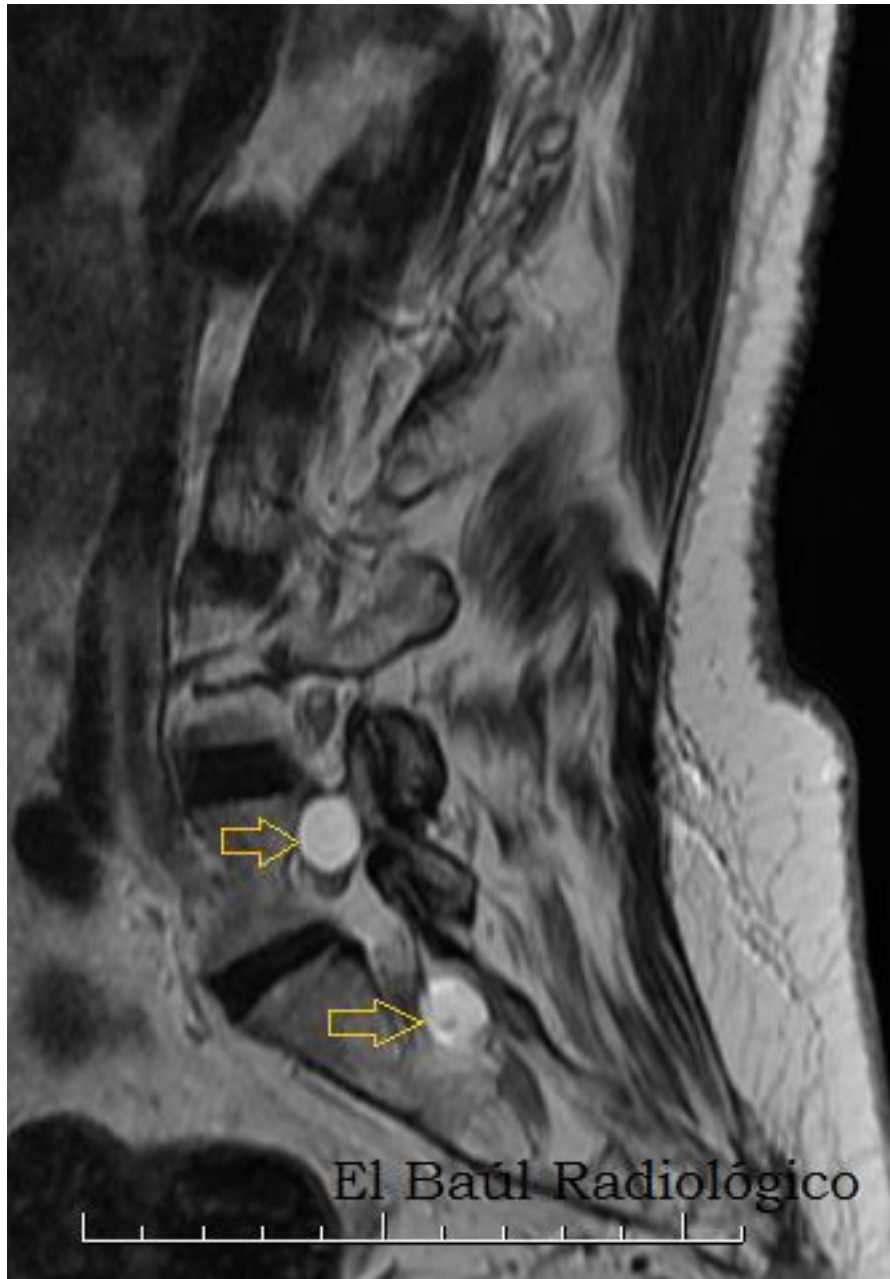

FIGURA 3-B) Imagen FSE-T2. Pequeños quistes radiculares hiperintensos, en L5 y S1.

CASO 4)

Varón de 76 años. Lumbociática bilateral que fue atribuida a discopatía degenerativa L4-L5 y estenosis foraminal, pero no al quiste intrasacro.

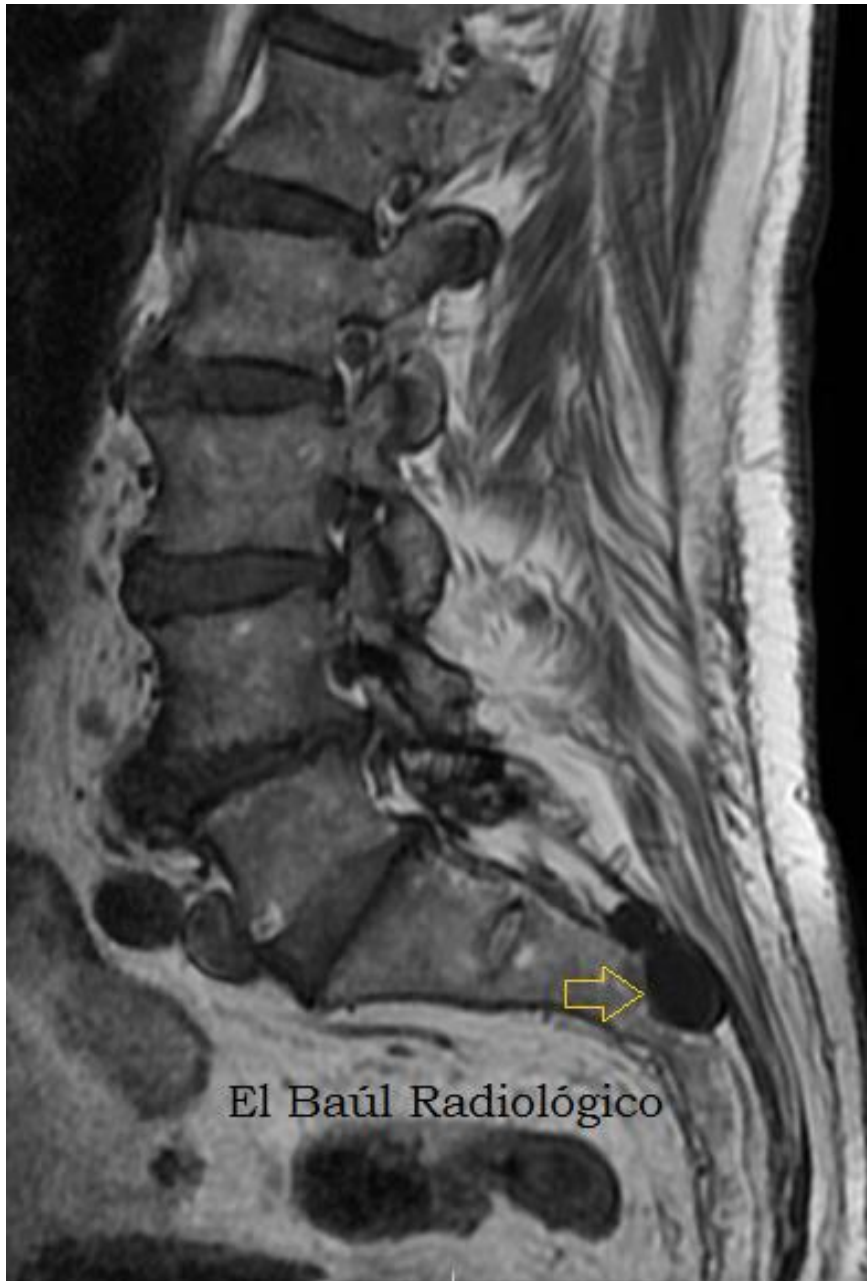

FIGURA 4-A) Imagen FSE-T1. Pequeño quiste radicular de Tarlov. Flecha. Discopatía degenerativa crónica L4.L5. Artrosis de la articulaciones interapofisarias L3-L4, L4-L5 y L5-S1

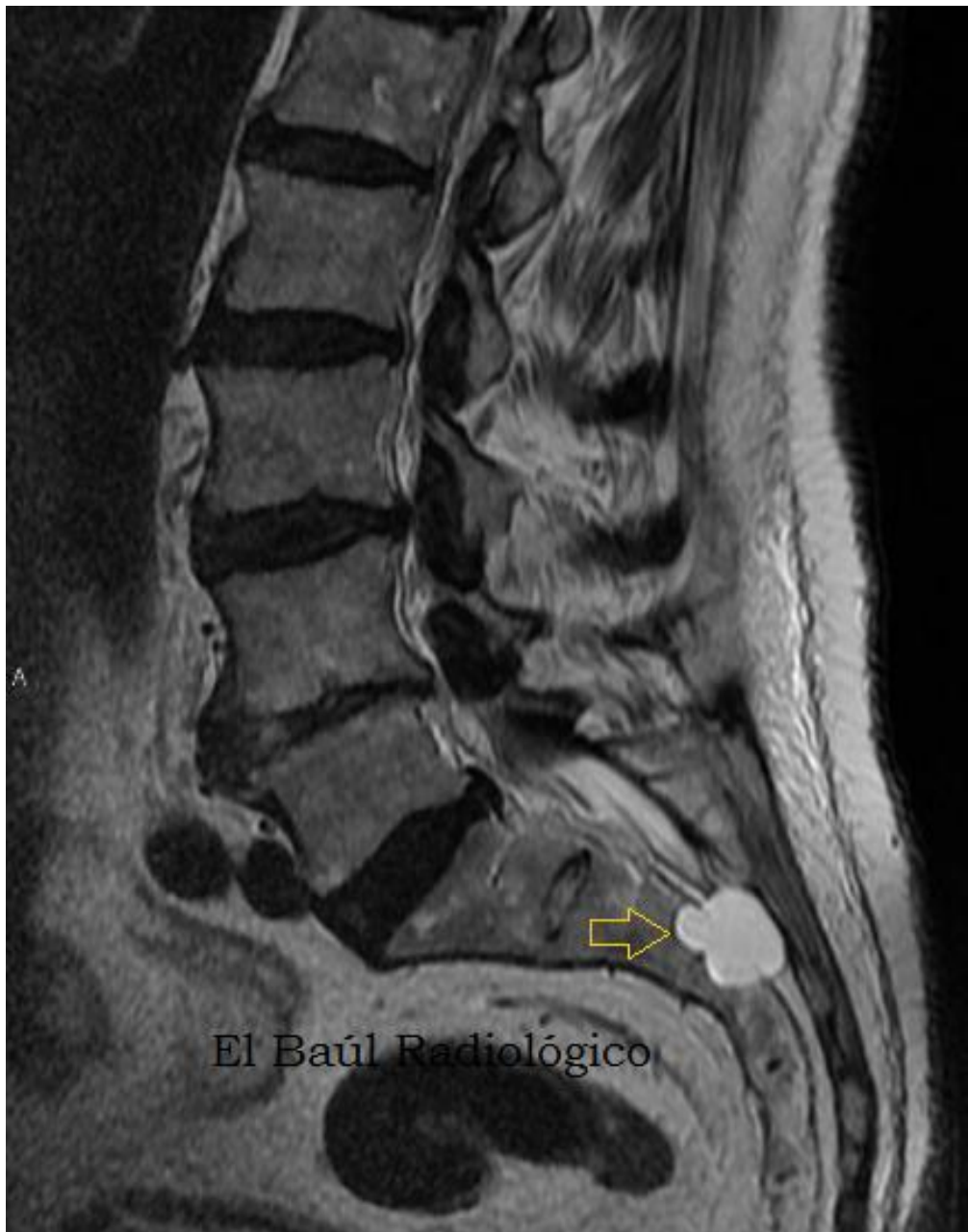

FIGURA 4-B) Imagen FRFSE-T2. Pequeños quiste radicular intrasacro, polilobulado, que erosiona el muro posterior de las vértebras sacras.

CASO 5)

Mujer de 58 años. Lumbalgia crónica.

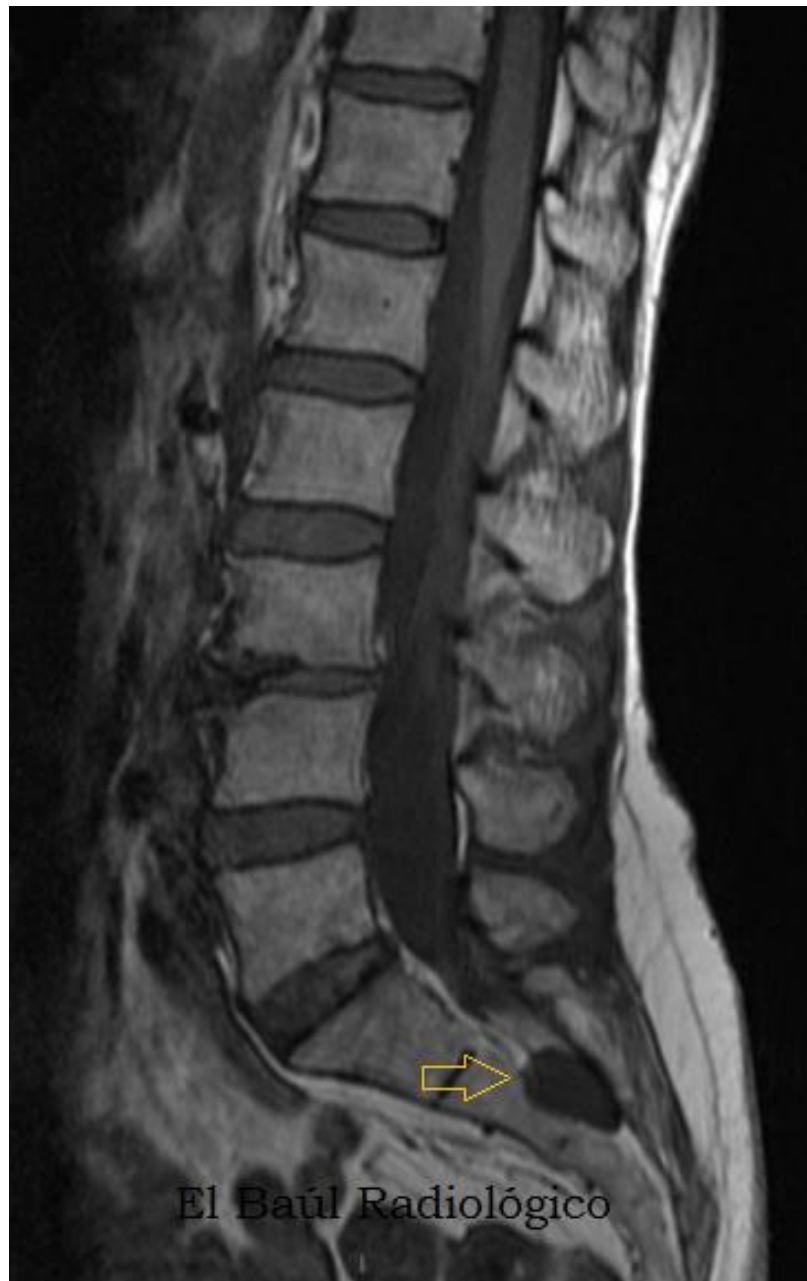

FIGURA 5-A)Imagen FSE-T1. Pequeño quiste radicular intrasacro. (Flecha). Discopatía degenerativa crónica L3.L4.

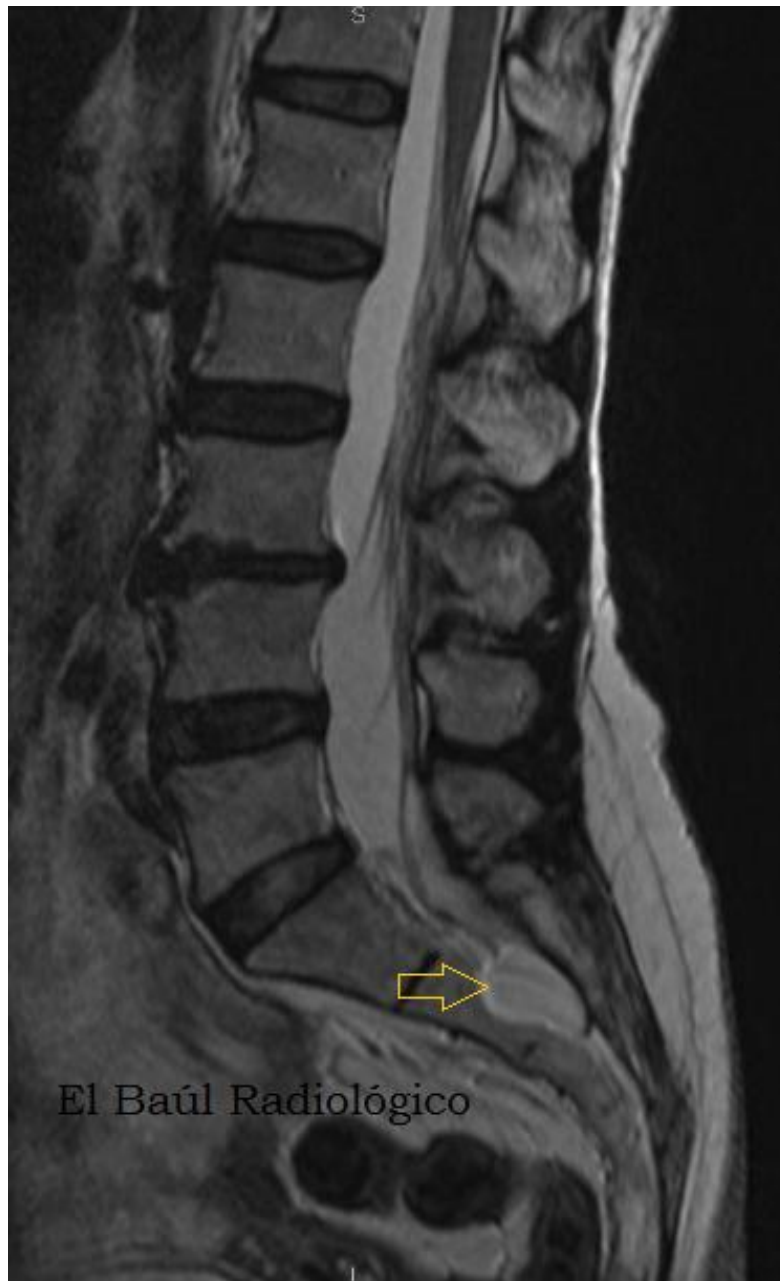

FIGURA 5-B) Imagen FSE-T2. Pequeño quiste radicular intrasacro. (Flecha).
Discopatía degenerativa crónica L3.L4

CASO 6)

Varón de 38 años. Lumbalgia.

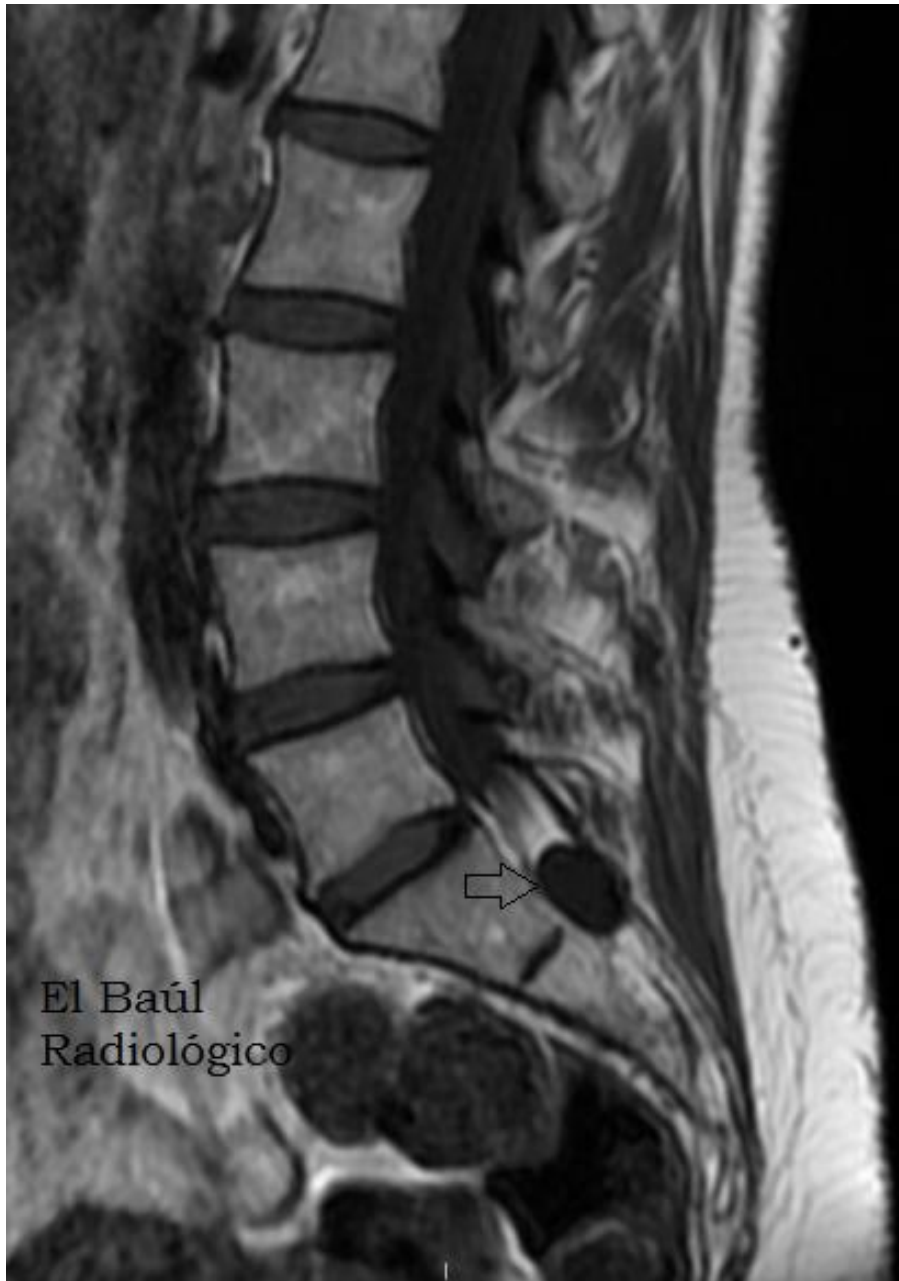

FIGURA 6-A) Imagen FSE-T1. Pequeño quiste radicular intrasacro. (Flecha).

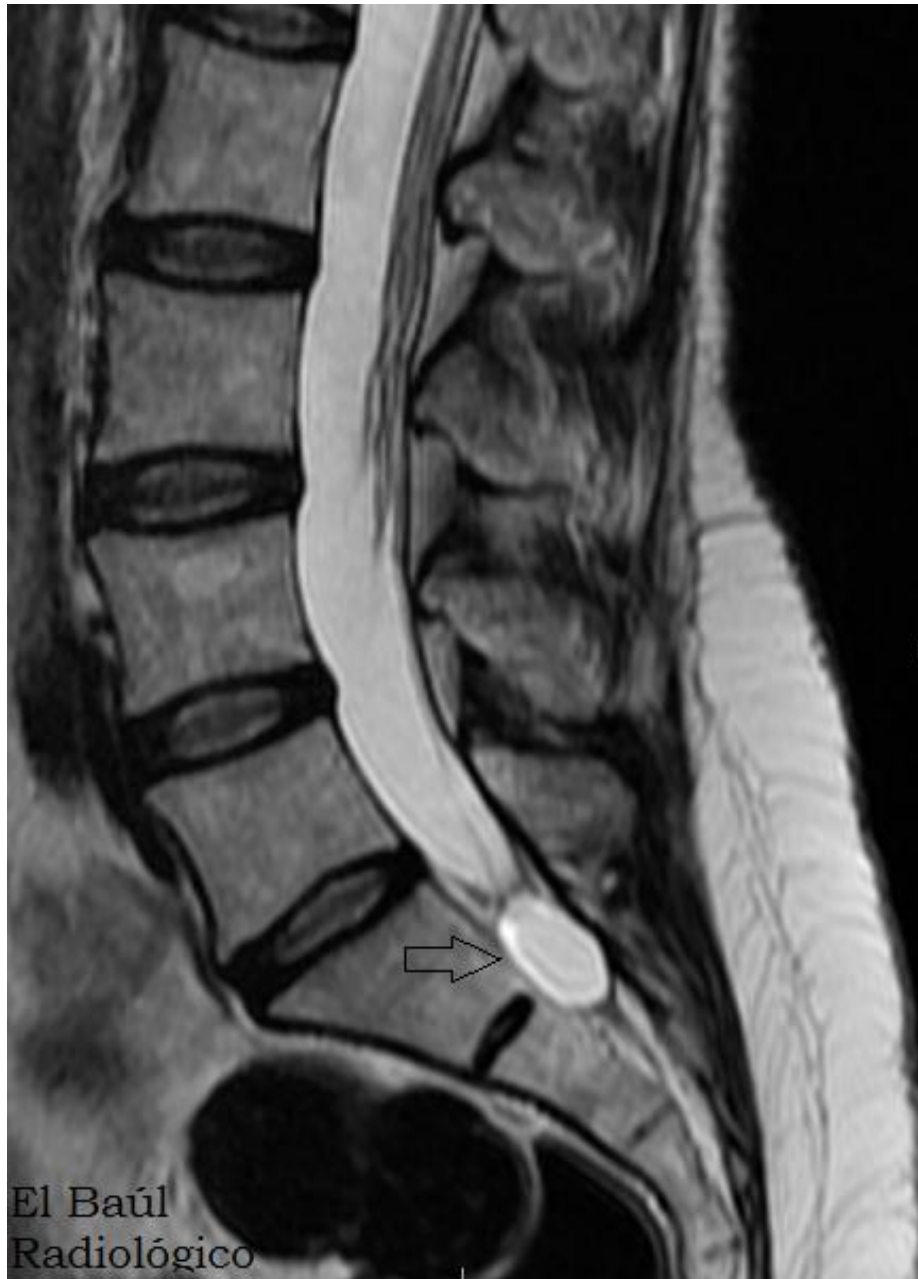

FIGURA 6-B) Imagen FRFSE-T1. Pequeño quiste radicular intrasacro. (Flecha).

DIAGNÓSTICO DIFERENCIAL: Todos los quistes espinales que se descubren en exploraciones de TC o TRM de la columna vertebral, realizadas por cualquier motivo, no tienen que ser forzosamente quistes de Tarlov. Hay otras muchas lesiones quísticas que no deben confundirse con los quistes perineurales. Las más frecuentes son.

1) QUISTES ARACNOIDEOS: También conocidos como quistes leptomenígeos, porque se desarrollan en una de las membranas de la leptomeninge, la aracnoides. Son congénitos y pueden crecer en la cavidad craneal y a lo largo del canal espinal. No están comunicados con el espacio subaracnoideo como los quistes de Tarlov. Algunos son de gran tamaño y comprimen las estructuras vecinas.

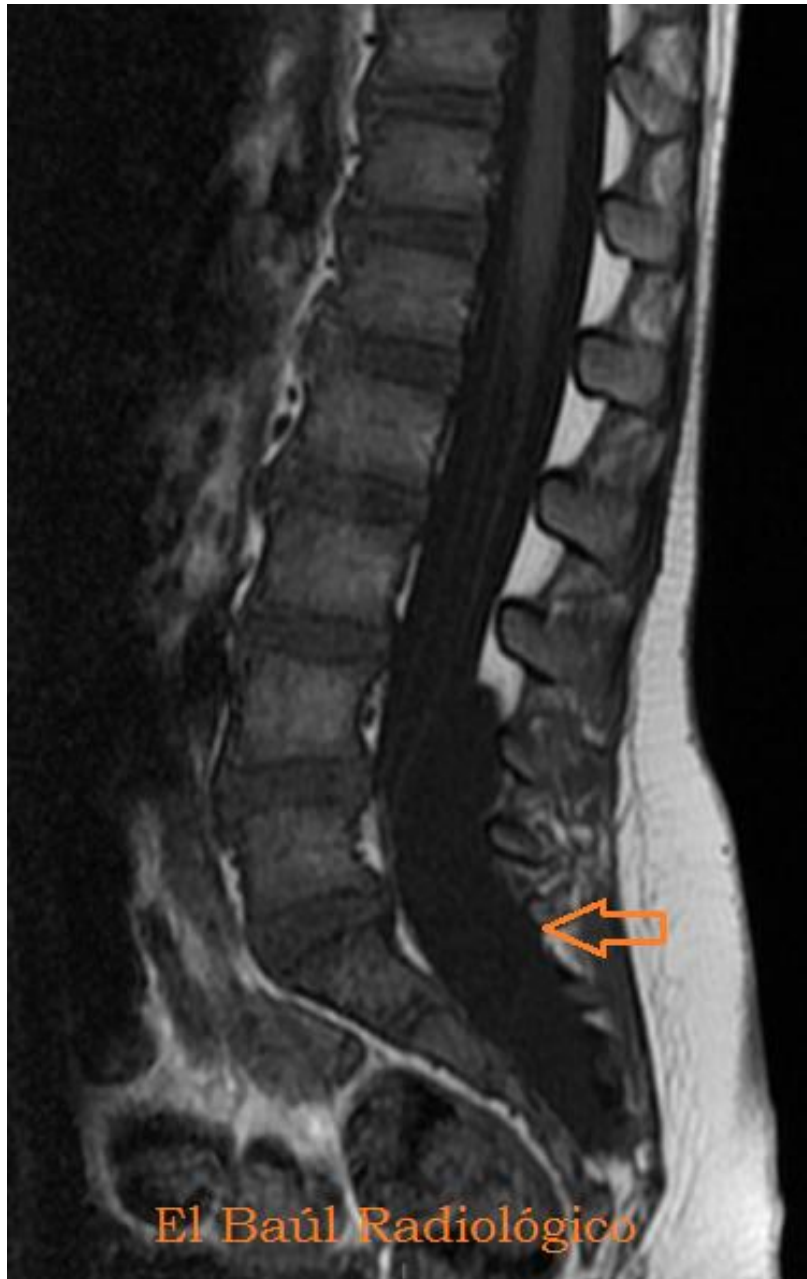

FIGURA 1-A) Niña de 6 años con lumbociática. Imagen FSE-T1. La flecha señala el ensanchamiento anómalo del canal espinal sacrocoxígeo.

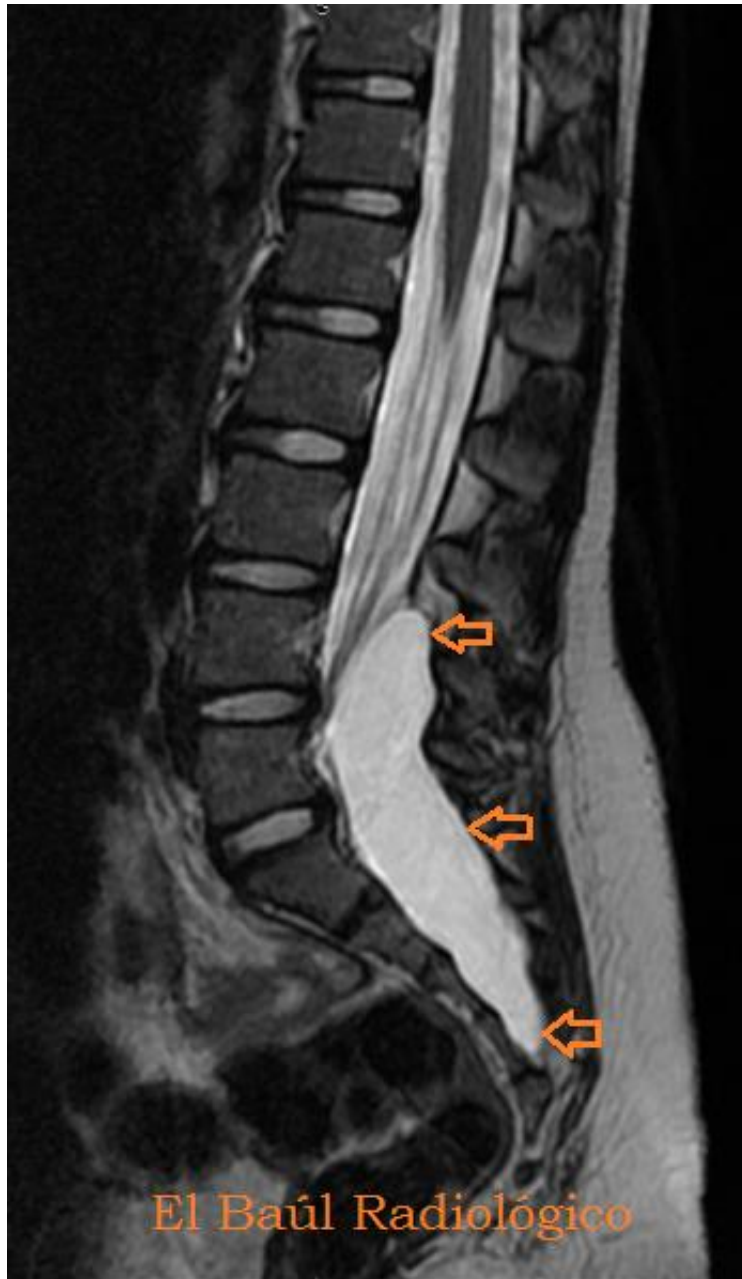

FIGURA 1-B) imagen FRFSE-T2. Lesión cistoidea, alargada, con una intensidad de señal más elevada que la del LCR del canal espinal. Comprime el saco dural y las raíces de la cola de caballo.

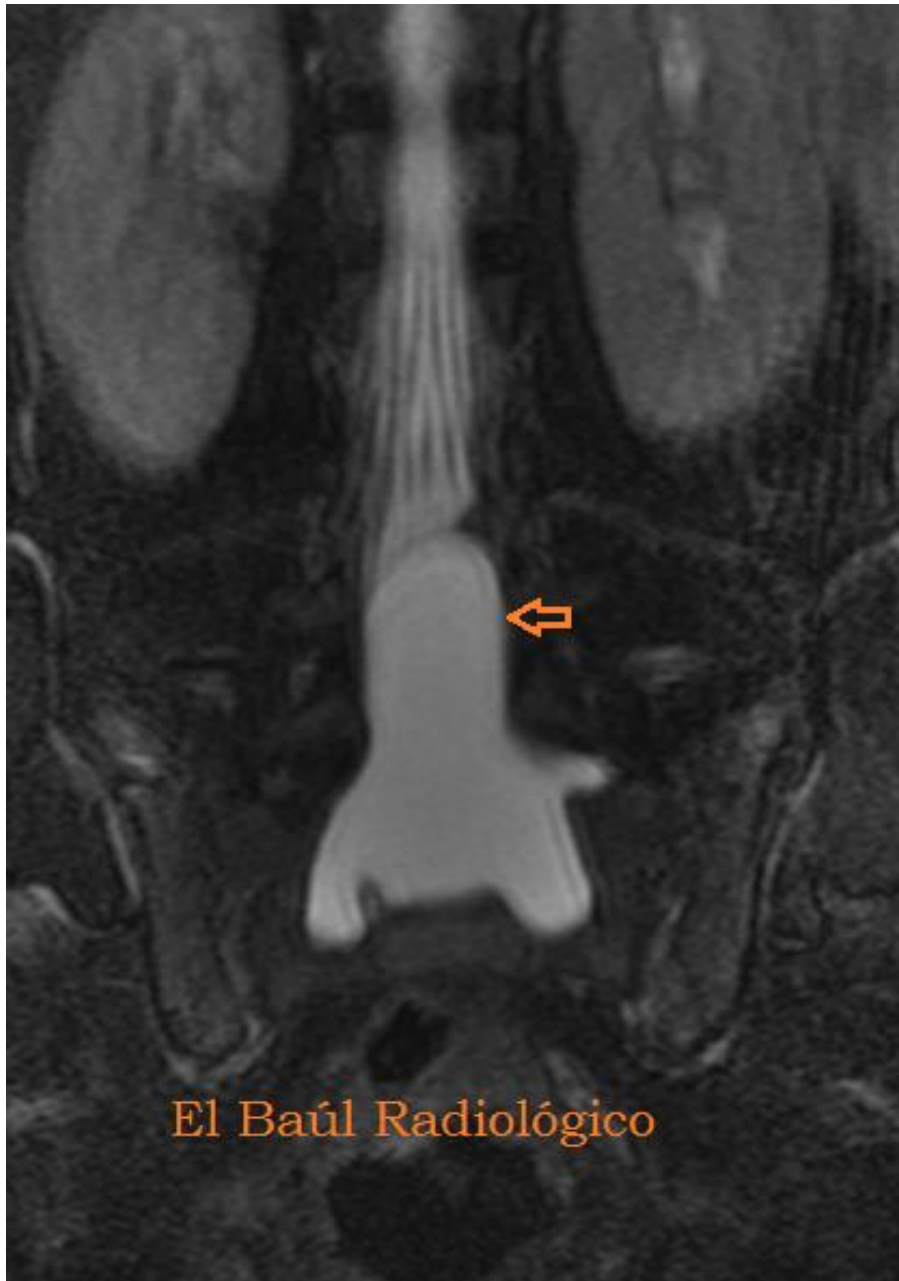

FIGURA 1-C) Imagen FRFSE-T2. El quiste parece independiente del saco dural.

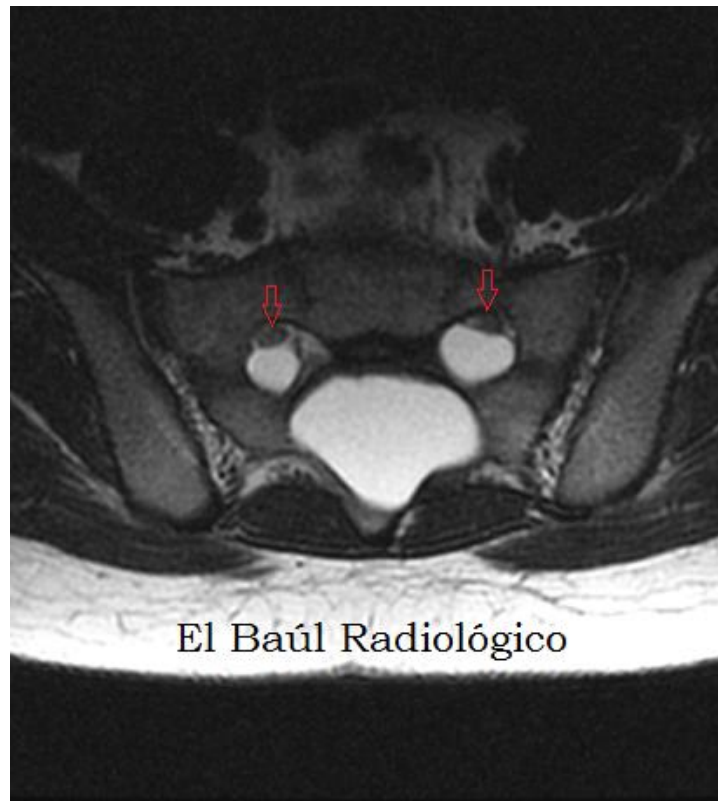


FIGURA 1-D) Imagen FRFSE-T2. En esta imagen axial se aprecia como el quiste aracnoideo se introduce por los agujeros de conjunción, desplazando a las raíces sacras (flechas).

2) MENINGOCELES: Con el término meningocele se conoce una evaginación de la aracnoides y la duramadre a través de un defecto óseo en el cráneo o en el canal espinal. El meningocele está comunicado con el espacio subaracnoideo, de forma que el LCR rellena y circula libremente por el interior del quiste.

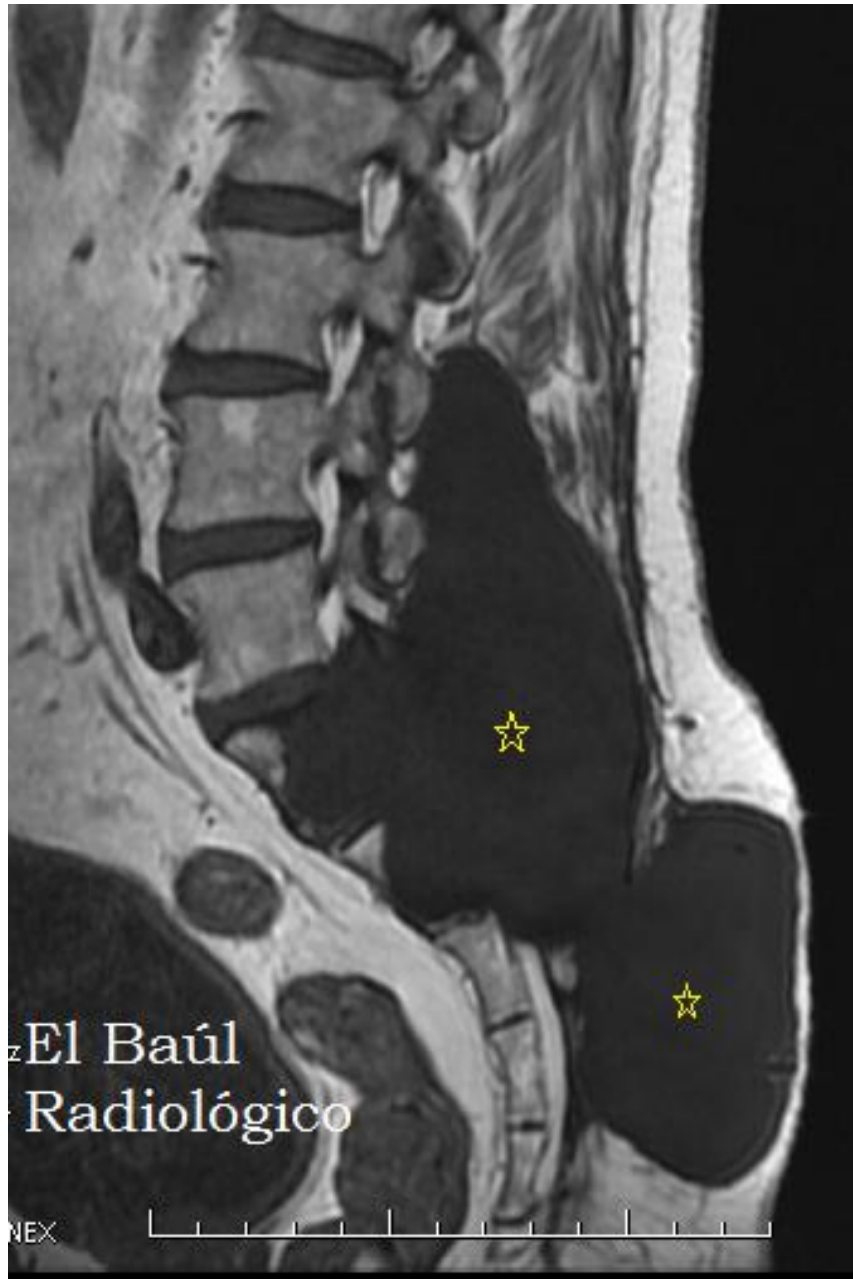

FIGURA 2-A) Voluminoso meningocele sacro (asteriscos) que erosiona el muro posterior de las vértebras sacras y hace prominencia por debajo de la piel.

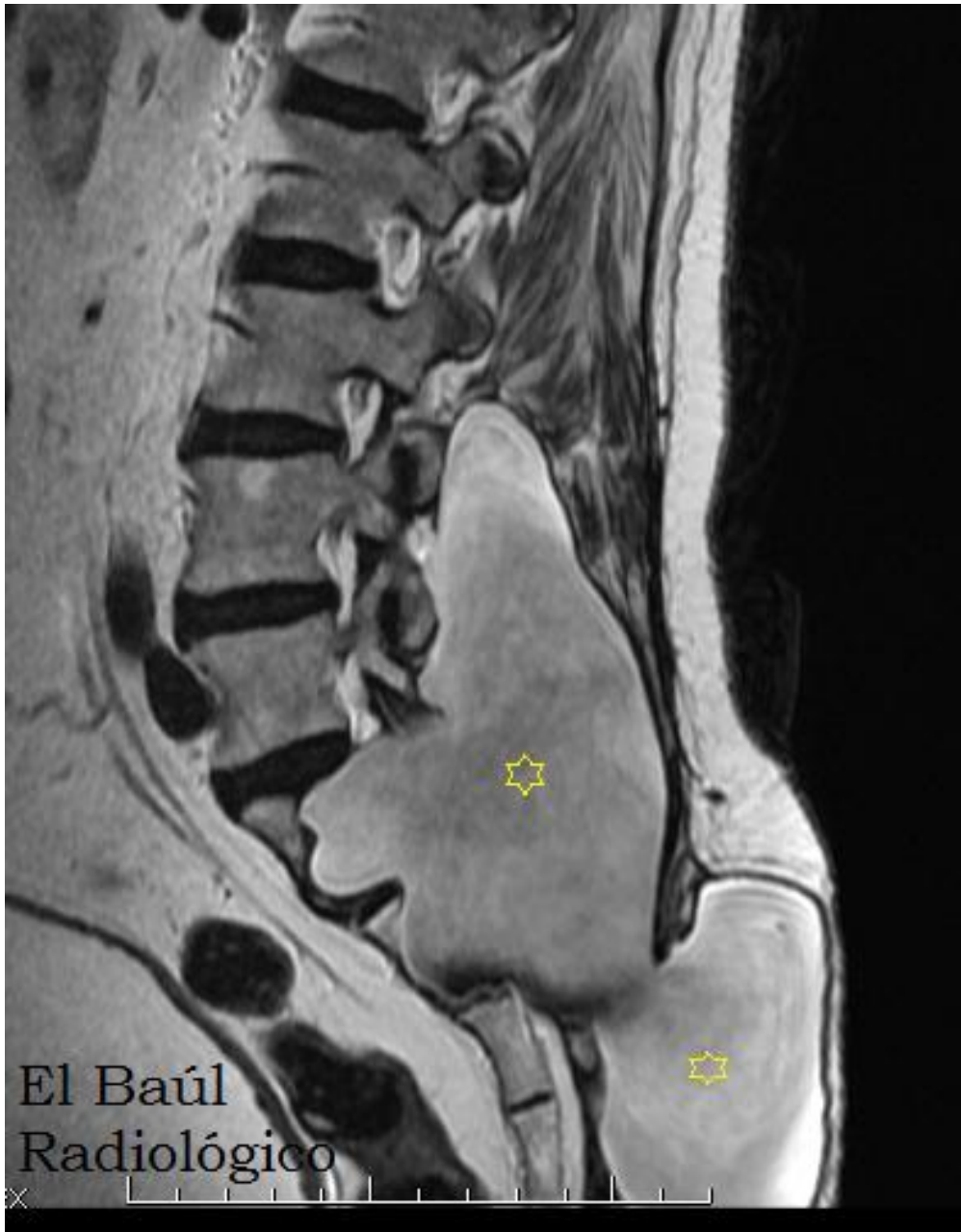

FIGURA 2-B) Imagen FSE-T2. El meningocele presenta hiperseñal en T2. No aparecen tan brillantes como otros quistes porque se producen turbulencias de flujo de LCR en su interior.

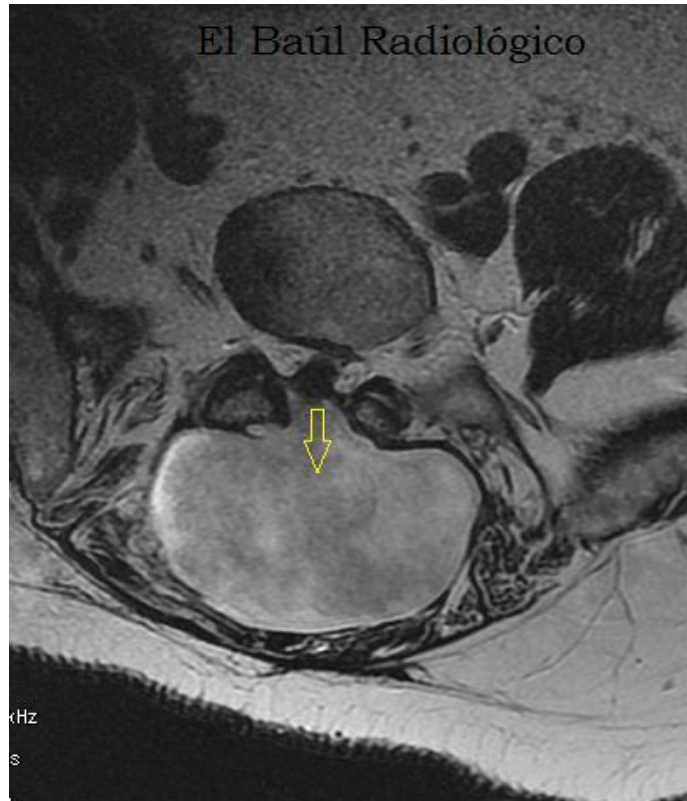


FIGURA 2-C) La flecha señala el defecto óseo en el arco neural de la vértebra, circunstancia que favorece la protrusión subcutánea del meningocele.

BIBLIOGRAFÍA:

- 1)1. Tarlov IM. **Perineural cysts of the spinal nerve roots.** Arch Neurol Psychiatr 1938; 40:1067-1074.
- 2 Peter Yoo, MD, Shane Lee, BA, Nikhil Bhagat, MD, Huey-Jen Lee, MD **Sacral Extradural Meningeal Cyst: Is It an Incidental Finding?** American Society of Spine Radiology, (2006) Meeting Abstracts.
- 3)**Tarlov cysts: a cause of low back pain?** Mayo Clinic website : <http://www.mayoclinic.com/health/tarlov-cysts/AN01603> . Mayo 22, 2009.
- 4) **Therapeutic percutaneous image-guided aspiration of spinal cysts.** NHS National Institute for Health and Clinical. Website. <http://www.nice.org.uk/nicemedia/pdf/IPG223guidance.pdf>. Mayo 2009.
- 5) <http://www.quistesdetarlov.es/>